



## 分裂膝蓋骨 どうやって治す

30代男性。膝が痛くなって整形外科を受診し、エックス線検査を行うと、「お皿の骨が割れている状態」と言われました。正式には分裂膝蓋骨と言うようで、米・大リーグで活躍中の大谷翔平選手も手術をしたと聞きました。どんな病態で、どうやって治すことができるでしょうか。

### 回答者

国立病院機構甲府病院スポーツ・膝疾患治療センター  
落合 聡司医師



おちあい・さとし  
さん 1997年、山梨  
医科大学(現山梨大医  
学部)卒、同大整形外科  
入局。同科臨床  
准教授。今年4月から  
国立病院機構甲府病  
院病院副院長。山梨学  
院ラグビー部チーム  
ドクター、日本関節  
鏡・膝・スポート整  
形外科学会評議員。  
滋賀県出身。

# ストレッチで痛み抑制 症状改善なければ手術

痛性分裂膝蓋骨と診断されます。成人で分裂膝蓋骨が発生する割合は0.2~0.6%とされ、有病率は約2%です。10代でスポーツをよくする人に多く、男子の方が女子よりの倍高く発生しています。

原因は、発育期に、膝蓋骨が一塊にうまく形成されなかった骨化不全説と、膝蓋骨に孔を開け、強度の強い糸を通して分離した骨をくっつける説があります。

と、何らかの損傷により分裂に至った外傷説がありますが、定かではありません。

膝蓋骨に筋肉や靭が付着している部分には、運動する際に強いけん引力が生じます。スポーツなどを行うことによって、分裂骨部に引く張る力が繰り返しかかると、痛みを発生します。特に成長期の10代のうちは骨が未発達のためにけん引力がかかり、負担が大きく、手術は、膝蓋骨に付着する筋・靭を切り離すほか、分離した骨片の摘出や接合、骨癒合を促す骨穿孔術が一般的です。筋・靭付着部の切離術は、分裂した骨片と外側広筋の付着部を剝がして、引く張る力を弱める方法です。分裂した骨片を摘出する方法は、大きな骨片の場合には手術後にへこみができてしまいます。分離部にワイヤを突き通し、生じた出血で骨癒合を促す方法もあります。また、さらに負担を減らすため、スクリー

なりです。また、発症する人は体が硬い傾向にあります。

治療法は、スポーツの休止や制限が主体となります。筋肉・靭のけん引力を抑えるためのストレッチ指導なども行います。痛みが激しい場合には消炎鎮痛剤を投与します。これらによっても症状が改善しない場合は手術を選択します。

手術は、膝蓋骨に付着する筋・靭を切り離すほか、分離した骨片の摘出や接合、骨癒合を促す骨穿孔術が一般的です。筋・靭付着部の切離術は、分裂した骨片と外側広筋の付着部を剝がして、引く張る力を弱める方法です。分裂した骨片を摘出する方法は、大きな骨片の場合には手術後にへこみができてしまいます。分離部にワイヤを突き通し、生じた出血で骨癒合を促す方法もあります。また、さらに負担を減らすため、スクリー

ります。当センターでは骨に孔を開け、強靱な医療用の糸を通して分離部を接合する方法を開発しました。本手術は短時間で、傷口は小さく済みます。手術の後は、早期に膝の曲げ伸ばしや歩行訓練などのリハビリを始めます。アスレチックトレーナーの有資格者も多い当院では、きつちりサポートし、スポーツが再びできるようになるまで寄り添います。

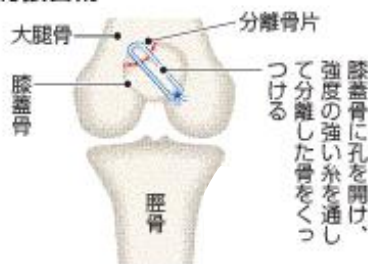
治療時の注意点は、まれに骨折と間違えられることでもあります。発症の原因や分裂部に丸みがあるか、出血がないかなどの点から分裂膝蓋骨と診断します。膝蓋骨付近に痛みを感じた時は激しい運動を止めて安静にし、専門性の高い医師に相談してみてください。

聞き手・清水悠希  
第1、3木曜日に掲載します

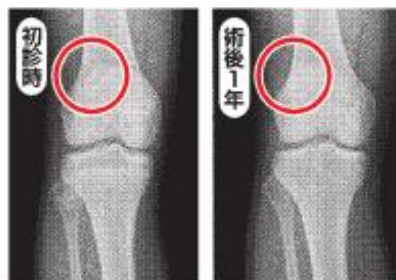### 〈医療・健康に関する質問募集〉

病名や具体的な症状、聞きたいポイント、住所、氏名、年齢、職業を明記し、郵便番号400-8515、甲府市北口2の6の10、山梨日日新聞社文化・くらし報道部「メディカルテラス」係まで。ファクスは055(231)3161。ホームページ「さんちEye」の総合メール窓口内「メディカルテラス」でも受け付けます。http://www.sannichi.co.jp/紙上匿名。採用されない場合もあります。

### 超高分子ポリエチレン糸を用いた骨接合術



膝蓋骨に孔を開け、強度の強い糸を通して分離した骨をくっつける



さらに負担を減らすため、スクリー